

■ ANATOMÍA MICROQUIRÚRGICA

ANATOMÍA MICROQUIRÚRGICA DEL SEGMENTO CISTERNAL DE LA ARTERIA RECURRENTE DE HEUBNER

MICROSURGICAL ANATOMY OF THE CISTERNAL SEGMENT OF THE RECURRENT ARTERY OF HEUBNER

Alí Díaz Castillejos, MD¹ - Cassio Zottis Grapiglia MD¹ - Roberta Rehder MD² - Feres Chaddad Neto MD³
Evandro de Oliveira MD,Ph.D⁴ - L. A. B.Borba MD, Ph.D⁵.

Resumen: Introducción: La arteria recurrente de Heubner fue descrita en 1872 por Johann Otto Leonhardt Heubner, ha sido llamada de diversas maneras entre las que resaltan: arteria telecenfálica, arteria central larga, arteria estriada medial. El nombre de arteria de Heubner fue utilizado por vez primera por Aitken en 1909, el término de recurrente fue agregado en 1920 por Shellshear. El conocimiento anatómico microquirúrgico detallado durante el abordaje a patología aneurismática del complejo vascular anterior es de vital importancia para evitar lesionarla, ya que debido al territorio de irrigación las secuelas son muy importantes.

Objetivo: Conocer en detalle la anatomía microquirúrgica de la arteria recurrente de Heubner.

Material y métodos: La arteria recurrente de Heubner fue estudiada en 30 cerebros humanos (60 hemisferios) obtenidos de autopsias, fijados con formol al 10%. El sistema arterial fue repletado con silicona, resina y coloreado con tinta vegetal, la canulación fue a través de ambas arterias carótidas internas, la disección se realizó con microscopio quirúrgico D.F. Vasconcellos M900 con una magnificación de 16x y 40x, el equipo fotográfico marca Nikon modelo D60, lente de macro 105mm, instrumental de microcirugía y sistema de vernier calibrado en decimas de milímetros.

¹ Skull Base Surgey - Fellow, Hospital Universitario Evangélico de Curitiba, Curitiba.PR-Brasil.

² Médico residente del servicio de Cirugía Neurológica, Hospital Universitario Evangélico de Curitiba, Curitiba PR-Brasil

³ Neurocirujano del Instituto de Ciencias Neurológicas de Sao Paulo, Real y Benemérita Sociedad Portuguesa de Beneficencia de Sao Paulo, SP Brasil. Departamento de Cirugía Neurológica de La Universidad de Campinas, UNICAMP, Brasil.

⁴ Director del Instituto de Ciencias Neurológicas de Sao Paulo. Director del Laboratorio de Microcirugía Vascular Cerebral de La Real y Benemérita Sociedad Portuguesa de Beneficencia de Sao Paulo,SP Brasil. Jefe del departamento de Cirugía Neurológica de La Universidad de Campinas, UNICAMP, Brasil.

⁵ Jefe del Departamento de Cirugía Neurológica –Hospital Universitario Evangélico de Curitiba –HUEC.

Profesor del Programa Skull Base Surgery – Fellow, Hospital Universitario Evangélico de Curitiba, Curitiba, PR-Brasil.
Neurocirujano del Instituto del Cerebro y Corazón –Hospital Pilar.

Correspondencia: Dr.Alí Díaz Castillejos, Rua Capitão Souza Franco 350 AP 32. BATEL/BIGORRILHO 80730-420. Curitiba-PR-Brasil.
Teléfono: (41)-3209-6001, e-mail: alidiazcastillejos@yahoo.com.mx.

RESULTADOS

La arteria recurrente de Heubner estuvo ausente en un hemisferio (derecho), doble en un hemisferio (izquierdo) con un tronco común de origen, y en número de tres en un caso (derecho) con un origen independiente cada una. El diámetro de la arteria recurrente de Heubner fue en promedio de 0.3mm (rango 0.3 a 1.5mm), la longitud fue de 25mm (rango de 10-36mm).

Respecto al sitio de origen; en el 60% de los hemisferios se originó en el segmento A2 de la arteria cerebral anterior, 23.4% a nivel de la arteria comunicante anterior, 16.6% en el segmento A1 de la arteria cerebral anterior. En cuanto al trayecto de recorrido de la arteria recurrente de Heubner respecto al segmento A1 de la arteria cerebral anterior se observaron cuatro variantes de recorrido: variante tipo A (74.2%) recorrido superior, variante tipo B (22.6%) recorrido anterior o rostral, variante tipo C (1.6%) recorrido posterior, y tipo D (1.6%) recorrido medial. El número de ramos colaterales que se originaron de la arteria recurrente de Heubner fue de tres (43.5%) con un rango de 2-12. El patrón de organización con respecto a los ramos colaterales se observó en tres tipos de grupos: 1. Olfatorio, representado por un ramo simple; 2. Frontal, representado por un ramo frontal con una subdivisión de 1 a 2 arterias; 3. Sustancia perforada anterior, este grupo representado por el ramo destinado a la sustancia perforada anterior el cual puede subdividirse previo a su ingreso en 2-3 ramas. El punto de ingreso fue en el 61.2% de los especímenes en el componente silviano de la sustancia perforada anterior.

CONCLUSIONES

La arteria recurrente de Heubner es constante hasta en 99.9% de los casos, tiene su origen en el segmento A2 de la arteria cerebral anterior en un territorio de 5mm distal a la arteria comunicante anterior, el número más frecuente es de dos es decir derecha e izquierda, puede presentar variantes en rango de 2 – 3 arterias, su recorrido es superior

con dirección de medial a lateral con respecto al segmento A1 y se corresponde con su origen en la superficie lateral de la arteria cerebral anterior; en su origen mantiene relación estrecha con el complejo vascular anterior, estrías olfatorias, giro recto; de esto resulta que pueda lesionarse inadvertidamente durante el clipaje de aneurismas del complejo comunicante anterior.

PALABRAS CLAVE

Arteria recurrente de Heubner, Arteria cerebral anterior, Arteria comunicante anterior.

ABSTRACT

Introduction: Initially described in 1872 by Johann Otto Leonhardt Heubner, the respective artery has been called by several names: “telencephalic artery”, “arteria centralis longa”, “arteriae striaticae mediales”. Aitken in 1909 named for the first time as Heubner’s artery and the recurrent term used by Shellshear in 1920. The microsurgical anatomical knowledge during the aneurysm approaches in the anterior complex consists of vital importance in order to prevent its lesion and sequels due to its irrigation.

OBJETIVE

To know microsurgical anatomy detailed of the recurrent artery of Heubner

MATERIALS AND METHODS

The recurrent artery of Heubner was studied in 30 human brains (60 hemispheres) by autopsy, fixed in formal at 10%. The arterial system was filled with silicon, resin and vegetal colored, through internal carotid arteries, dissection made using surgical microscope D.F.Vasconcellos M900 with magnification of 16x y 40x, photograph Nikon model D60, macroscopic lens 105mm, microsurgical instruments and Venier system calibrated in decimal parts of a millimeter.

RESULTS

The recurrent artery of Heubner was absent in one hemisphere (right), duplicated in one hemisphere (left) with one common trunk, and number of three in one case (right) with one trunk in common. The diameter of the recurrent artery of Heubner was approximately 0.3mm (ranging 0.3-1.5mm), longitudinal was 25mm (ranging from 10-36mm).

Respecting to the site of origin; in 60% of hemispheres origin was from A2 segment of ACA, 23,4% in AComA, 16.6% from A1. About the pathway of the respective artery in respect to the A1 segment was observed four variants: type A (74.2%) superiorly, type B (22.6%) rostral, type C (1.6%) posterior, and type D (1.6%) medially. About the collaterals from the recurrent artery of Heubner were three (43.5%), ranging from 2-12. Organization pattern respecting to the collateral ramification was observed in three groups: 1. Olfactory, represented by a simple branch, 2. Frontal, represented by a frontal branch with subdivision of 1 to 2 arteries, 3. Anterior perforated substance, this group represented by the branch directing to anterior perforated substance presenting prior to its insertion 2-3 branches. The inserting point was 61.2% the specimens in the Sylvian component of the anterior perforated substance.

CONCLUSION

The recurrent artery of Heubner is constant in 99.9% of the cases, originating from the A2 segment of the anterior cerebral artery in a territory of 5 mm distance from communication anterior artery, presenting variables ranging from 2-3 arteries, its pathway being superiorly directing from medial to lateral respecting to A1 segment and corresponding to its origin laterally to anterior cerebral artery, maintaining strict relationship to the anterior vascular complex, olfactory tracts, gyrus rectus, presenting elevated risk of lesion during aneurysm clipping of the communicating anterior complex.

Keywords: Recurrent artery of Heubner, anterior cerebral artery, anterior communicating artery.

INTRODUCCIÓN

Desde la base de la arteria cerebral anterior, ubicada entre las arterias cerebral media y comunicante anterior, cerca de esta última, se origina de forma constante una pequeña arteria que provee de sangre a la cabeza del núcleo caudado, son las palabras con las que Johann Otto Leonhardt Heubner describe la arteria recurrente de Heubner en 1872¹. Desde entonces ha sido llamada de diversas maneras entre las que resaltan: arteria telecenfálica, arteria central larga², arteria estriada medial³. El nombre de arteria de Heubner fue utilizado por vez primera por Aitken en 1909, el término de recurrente fue agregado en 1920 por Shellshear⁴. La arteria recurrente de Heubner forma junto con la arteria comunicante anterior, y la arteria cerebral anterior el complejo vascular comunicante anterior y es la más gruesa y larga de las arterias de la sustancia perforada anterior. Su territorio de irrigación comprende: a) orbitofrontal, tercio posterior del giro recto y corteza basal del lóbulo frontal; b) hipotálamo anterior; c) núcleos basales: porción rostromedial de la cabeza del núcleo caudado, porción rostral del putamen, globo pálido; y d) segmento anterior y rodilla de la cápsula interna⁵.⁶ Su lesión por cualquier tipo de mecanismo que comprometa el flujo sanguíneo tendrá como resultado un infarto en el territorio de irrigación que se traduce clínicamente en un Síndrome de la arteria recurrente de Heubner, el cual está integrado por: paresia contralateral de predominio facio-braquial, sin pérdida sensorial, disfunción de la lengua y del paladar que puede observarse al momento de evaluar la deglución, trastornos de la conducta y anomalías cognitivas del tipo abulia, agitación, descuido y afasia expresiva (cuando el territorio comprometido es del lado dominante); en la mayoría de los pacientes los déficit tienden a resolverse por completo a lo largo de semanas o meses⁷. Con el surgimiento de nuevas innovaciones en el campo de la microcirugía y el conocimiento detallado por parte del cirujano

de la anatomía microquirúrgica de la arteria recurrente de Heubner, se tiene como objetivo prevenir la lesión de esta tan importante estructura vascular, principalmente en el campo de cirugía vascular del complejo comunicante anterior⁸.

Objetivo: Conocer en detalle la anatomía microquirúrgica de la arteria recurrente de Heubner.

MATERIAL Y MÉTODOS

La arteria recurrente de Heubner fue estudiada en 30 cerebros humanos (60 hemisferios) obtenidos de autopsias, fijados con formol al 10%. El sistema arterial fue repletado con silicona, resina y coloreado con tinta vegetal (figura 1, A), la canulación fue a través de ambas arterias carótidas internas (figura 1, B), la disección se realizó con microscopio quirúrgico D.F. Vasconcellos M900 con una magnificación de 16x y 40x, equipo fotográfico marca Nikon modelo D60, lente de macro 105mm, instrumental de microcirugía y sistema de vernier calibrado en décimas de milímetros. Los 60 hemisferios fueron examinados por su superficie basal (figura 2); para nuestro estudio dividimos a la arteria recurrente de Heubner en dos segmentos (figura 3 A,B): 1) cisternal: comprendido desde su origen a nivel de la arteria cerebral anterior al punto de ingreso en la sustancia perforada anterior; este segmento a su vez lo subdividimos en dos segmentos: 1a. Orbitario comprendido desde su origen en la arteria cerebral anterior a una línea vertical imaginaria que pasó por la cintilla olfatoria; 1b. Silviano delimitado entre el término del segmento orbitario a el sitio en donde ingresa a la sustancia perforada anterior; 2) lenticuloestriado o intracerebral: que queda comprendido desde el sitio de ingreso a nivel de la sustancia perforada anterior al sitio de irrigación a nivel de la cabeza del núcleo caudado, putamen, globo pálido, brazo anterior y rodilla de la cápsula interna. Para situar el sitio de ingreso en la sustancia perforada anterior de la arteria recurrente de Heubner se delimitaron tres espacios teniendo como punto en común la arteria carótida interna y su bifurcación (figura 3 C): frontobasal o anterior, silviano o lateral y quiasmático o medial, formados

por las siguientes estructuras: frontobasal comprendido medialmente por el segmento A1 de la arteria cerebral anterior, lateralmente por el borde anterior del segmento M1 de la arteria cerebral media; silviano localizado entre el borde posterior del segmento M1 de la arteria cerebral media como límite anterior, el límite posterior la arteria comunicante posterior; quiasmático que tiene como límite medial el borde externo del quiasma óptico y límite lateral formado anteriormente por el borde posterior del segmento A1 de la arteria cerebral anterior, posteriormente la arteria comunicante posterior. En nuestro estudio describimos la anatomía microquirúrgica del segmento cisternal de la arteria recurrente de Heubner.

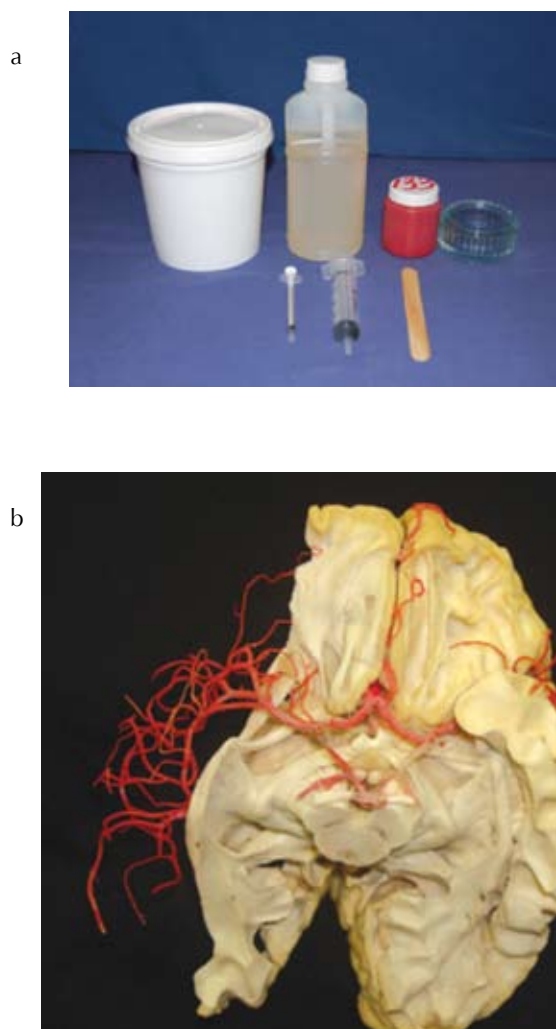


Figura 1:
Repleción con resina.
A.Repleción con resina /colorante vegetal.
B.Canulación de ambas arterias carótidas internas.

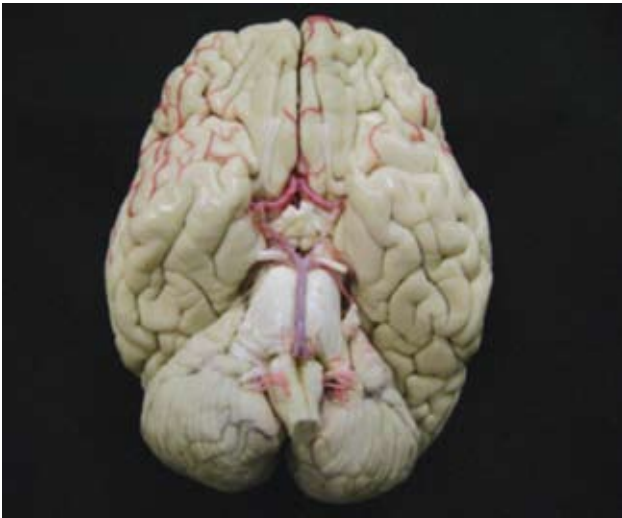

Figura 2:
Posición anatómica del cerebro empleada para el estudio de los especímenes.

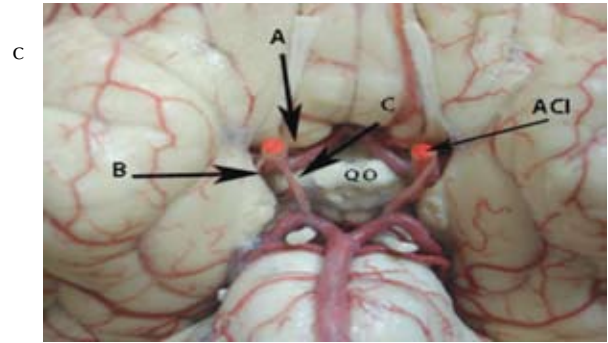
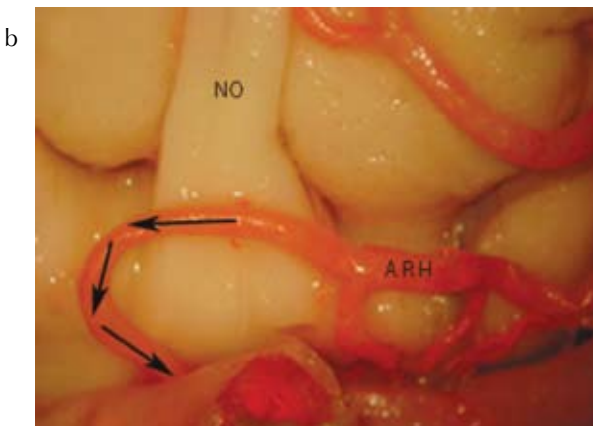
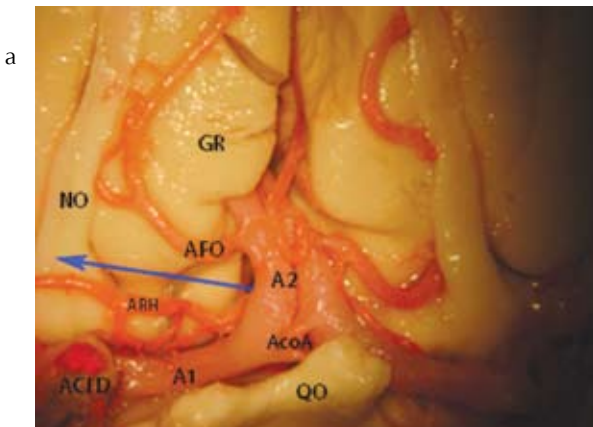


Figura 3:
Vista frontobasal del cerebro.
A. Segmento orbitario de la arteria recurrente (flecha azul).
B. Segmento silviano de la arteria recurrente de Heubner (flechas negras).
C. Sitio de ingreso de la arteria recurrente de Heubner a la sustancia perforada anterior; espacio frontobasal (flecha A), espacio silviano (flecha B), espacio quiasmático (flecha C).



Abreviaturas:

- A1: segmento precomunicante de la arteria cerebral anterior;
- A2: segmento postcomunicante;
- AcoA: arteria comunicante anterior;
- ACI D: arteria carótida interna derecha;
- ARH: arteria recurrente de Heubner;
- AFO: arteria frontoorbitaria;
- GR: giro recto;
- NO: nervio olfatorio;
- QO: quiasma óptico.

RESULTADOS

Se estudiaron un total de 62 arterias en los 60 hemisferios, se investigaron los siguientes parámetros: frecuencia, variantes en cuanto al número de arterias, diámetro, longitud, sitio de origen, trayecto, relaciones, ramos colaterales, organización de los ramos colaterales, sitio de ingreso a nivel de la sustancia perforada anterior, variantes anatómicas en el complejo comunicante anterior.

Frecuencia: La arteria recurrente de Heubner del lado izquierdo (figura 4,A) faltó en un solo espécimen (1.6%), en este caso el territorio de irrigación provenía de ramos del segmento M1 de la arteria cerebral media izquierda, en 57 (96.6%) espécime-

nes se encontró un patrón simple es decir una arteria izquierda y una derecha, fue doble (figura 4,B) en un solo caso (1.6%) localizado a la izquierda con un solo tronco común de origen, triple(figura 4,C) en un solo caso (1.6%) localizado a la derecha con un origen separado para cada una.

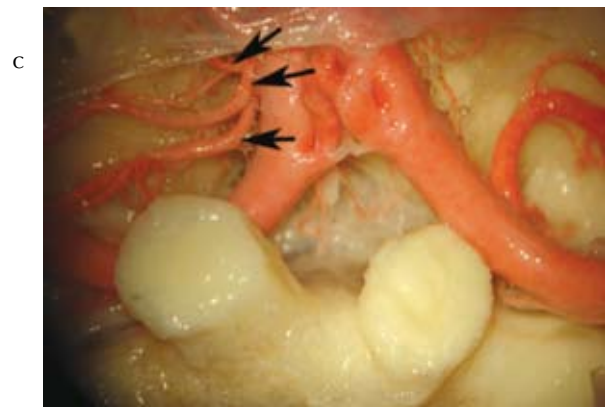
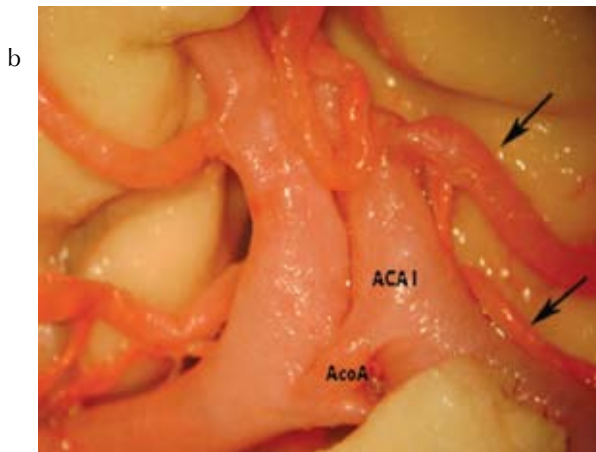
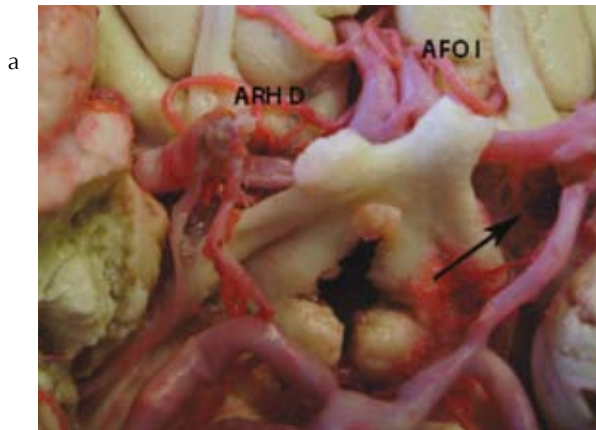


Figura 4:

- Variantes en frecuencia de la arteria recurrente de Heubner.
 A. Especimen en el cual la arteria recurrente de Heubner fue ausente en el lado izquierdo, el territorio de irrigación fue sustituido por ramos (flecha) del segmento M1 de la arteria cerebral media.
 B. Especimen con un patrón doble (flechas) del lado izquierdo.
 C. Especimen con patrón triple del lado derecho (flechas).

Abreviaturas:

- ARH D: arteria recurrente de Heubner derecha.,
 AFO I: arteria frontoorbitaria izquierda., AcoA: arteria comunicante anterior.,
 ACA I: arteria cerebral anterior izquierda.

Diámetro: En las 62 arterias recurrentes de Heubner (57 simples, 1 doble, 1 triple), el diámetro promedio fue 0.3mm (50%) con un rango de 0.3mm a 1.5mm, la longitud de 25mm (41.9%) con un rango de 10 a 38 mm.

Sitio de origen: De las 62 arterias; 57 tuvieron un patrón simple es decir izquierda y derecha, de las cuales 38 (60%) se originaron en los 4 mm iniciales del segmento A2 de la arteria cerebral anterior (figura 5A), 14 (23.4%) a nivel la arteria comunicante anterior (figura 5B), 10 (16.6%) en el segmento A1 de la arteria cerebral anterior en los 3 mm próximos a la arteria comunicante anterior (figura 5C); con relación a la superficie de la arteria cerebral anterior (figura 6), la arteria recurrente de Heubner se originó en 74.2% (46) de los casos, de la superficie lateral; 22.6%(14), de los casos de la superficie ventral; en un caso de la superficie medial y en uno más de la superficie dorsal.

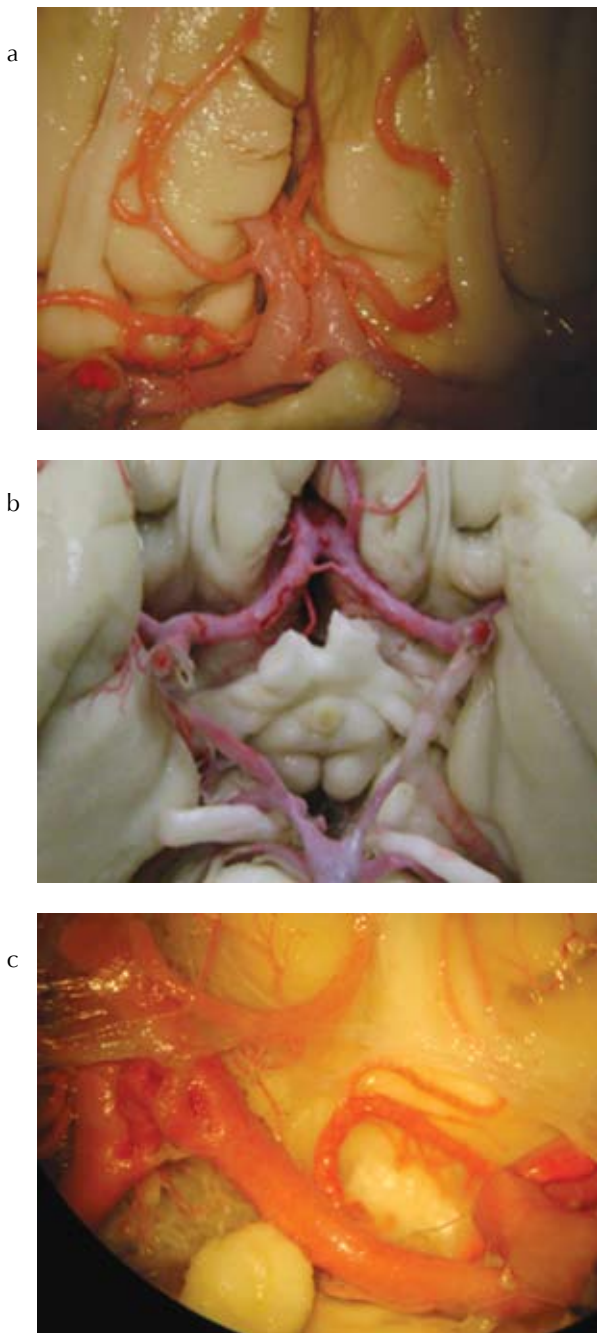


Figura 5:

Origen de la arteria recurrente de Heubner.
 A. 38 (60%) se originaron en los 4mm iniciales del segmento A2 de la arteria cerebral anterior.
 B. 14 (23.4%) se originaron a nivel de la AcoA.
 C. 10 (16.6%) se originaron a nivel del segmento A1 de la arteria cerebral anterior en los 3mm próximos a la arteria comunicante anterior.

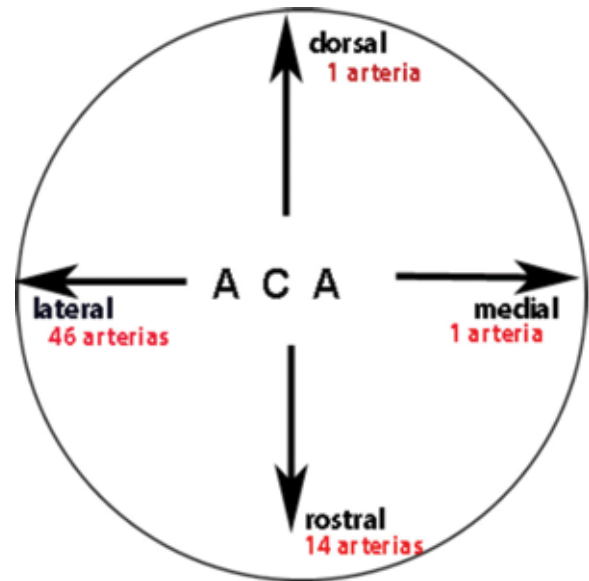


Figura 6:

Esquema para ejemplificar el origen de la arteria recurrente de Heubner en la superficie de la arteria cerebral anterior derecha. Superficie lateral se originaron el 74.2%, superficie rostral 22.6%, superficie dorsal 1.6% y superficie medial 1.6%.

Recorrido: Fue estudiado el trayecto de la arteria recurrente de Heubner en sus primeros 10 mm considerando sus respectivos orígenes en relación con el segmento A1 de la arteria cerebral anterior. Se encontraron cuatro variantes de recorrido (figura 7): Variante A con recorrido superior, 46 arterias (74.2%); variante B con un recorrido anterior o rostral, 14 arterias (22.6%); variante C con recorrido posterior, presente solo en un caso con origen en el segmento A2 de la superficie posterior del vaso para después hacer un asa con concavidad anterior para luego alcanzar la superficie posterior del segmento A1 y continuar con su recorrido en dirección a la sustancia perforada anterior; variante D con recorrido medial, presente en un solo caso, aquí la arteria se originó de la superficie medial del segmento A1, por lo que se encontraba en relación con la superficie medial del segmento hasta cambiar su dirección hacia lateral y relacionarse con la superficie posterior de A1 para alcanzar la sustancia perforada anterior.

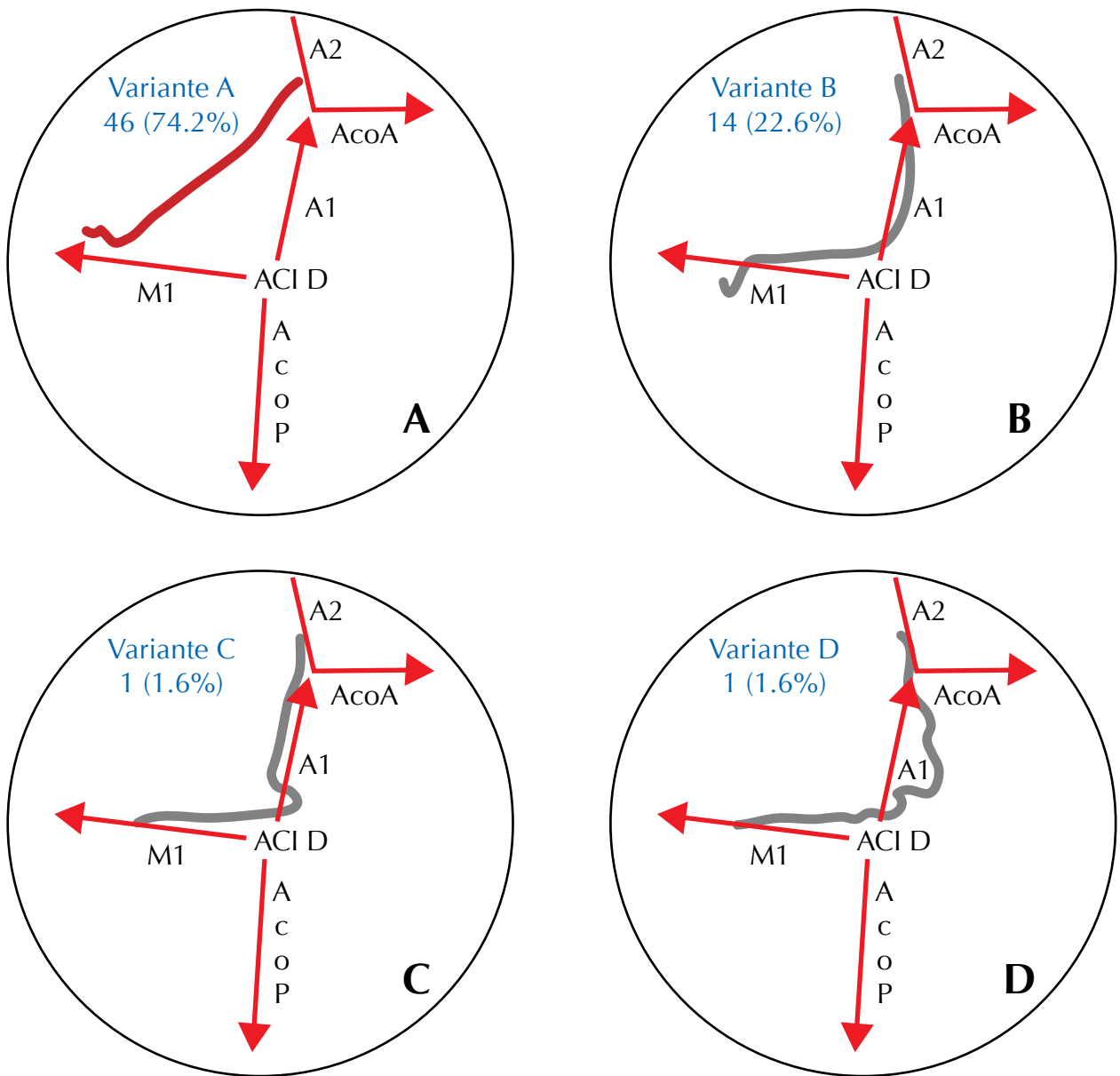


Figura 7:

Esquematación de las variantes de recorrido de la arteria recurrente de Heubner en el 10 mm posterior a su origen, con respecto al segmento A1 de la arteria cerebral anterior. A. Variante superior. B. Variante anterior. C. Variante posterior. D. Variante medial.

Abreviaturas:

- ACI D; arteria carótida interna derecha. AcoP; arteria comunicante posterior.
- A1; segmento pre comunicante de la arteria cerebral anterior.
- AcoA; arteria comunicante anterior.
- A2; segmento postcomunicante de la arteria cerebral anterior.
- M1; segmento esfenoidal de la arteria cerebral media.

Sitio de ingreso en la sustancia perforada anterior: (figura 8). El punto más frecuente de perforación fue a nivel del espacio silviano (61.2%), el segundo sitio en orden de frecuencia fue en el espacio frontobasal (25.8%), y 13% en el espacio quiasmático. Antes de ingresar a la sustancia perforada anterior se observó un patrón terminal de un tronco simple en 55 arterias, dos divisiones en 5 arterias y en tres divisiones en 2 arterias.

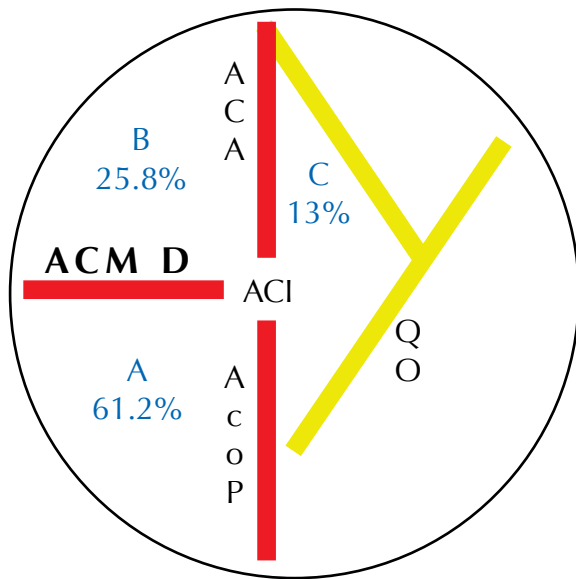


Figura 8:

Esquema del sitio de ingreso de la arteria recurrente de Heubner a nivel de espacio perforado anterior del lado derecho.

- A. Espacio silviano 38 arterias.
- B. Espacio frontobasal 16 arterias.
- C. Espacio quiasmático 8 arterias.

Abreviaturas:

ACA; segmento A1 de la arteria cerebral anterior. ACM D; segmento M1 de la arteria cerebral media derecha.

AcoP; arteria comunicante posterior.

ACI; arteria carótida interna.

QO; quiasma óptico.

Colaterales: El número de colaterales fue de 2 colaterales como mínimo y máximo 12, con un promedio de 3 colaterales (56.4%); se dividieron en tres grupos: olfatorio, frontal y silviano, siendo el grupo olfatorio el más frecuente 98%, que se originó en el segmento orbitario de la arteria, consistió en un

tronco simple con una subdivisión en dos ramas terminales que se distribuían en el tracto y surco olfatorio.

Relaciones: El interés quirúrgico de la arteria recurrente de Heubner reside en la relación estrecha que mantiene con las siguientes estructuras neurovasculares: arteria cerebral anterior, arteria comunicante anterior, arteria orbitofrontal, giro recto, bandeleta olfatoria.

Las relaciones se presentaron en forma diferente de acuerdo al tipo de patrón de recorrido de la arteria.

DISCUSIÓN:

La descripción de la arteria recurrente de Heubner fue hecha por Johann Otto Heubner en 1872, describiéndola como arteria de la cabeza del núcleo caudado, posteriormente en 1909 Aitken es el primero en llamarla arteria de Heubner, el término de recurrente se agregó por parte de Shellshear en 1920.

FRECUENCIA DE ARTERIA RECURRENTE DE HEUBNER

Para los anatomistas clásicos dicha arteria es considerada como inconstante o ausente⁹⁻¹¹. Su presencia es mencionada ya por Lazorthes y Paturet^{12, 13}. En nuestro estudio la arteria recurrente de Heubner del lado izquierdo faltó en un solo espécimen (1.6%), en este caso el territorio de irrigación provenía de ramos del segmento M1 de la arteria cerebral media izquierda, en 57 especímenes (96.6%) se encontró un patrón simple es decir una arteria izquierda y una derecha, esto concuerda con lo reportado por algunos autores^{14, 16}. Fue doble en un solo caso (1.6%) localizado a la izquierda con un solo tronco común de origen, triple en un solo caso (1.6%) localizado a la derecha con un origen separado para cada una. Lazorthes plantea que muchos de los casos de ausencia de la arteria recurrente de Heubner, se trata en realidad de arterias muy finas que pasan desapercibidas.

DIÁMETRO DE LA ARTERIA RECURRENTE DE HEUBNER

Perlmutter y Rhoton afirman que la arteria recurrente de Heubner es la rama de mayor calibre de la arteria cerebral anterior en el 88% de los casos; en el 12% restante su diámetro es igual o inferior a la rama perforante más gruesa. Yasargil reconoce una perforante estriada interna gruesa, con un trayecto levemente recurrente hacia el espacio perforado anterior¹⁷.

En las 62 arterias recurrentes de Heubner estudiadas por nosotros (57 simples, 1 doble, 1 triple), el diámetro promedio fue 0.3mm (50%) con un rango de 0.3mm a 1.5mm, la longitud de 25mm (41.9%) con un rango de 10 a 38 mm.

SITIO DE ORIGEN DE LA ARTERIA RECURRENTE DE HEUBNER

El origen de la arteria recurrente de Heubner es variable, se reporta su origen desde los segmentos precomunicante, comunicante y postcomunicante de la arteria cerebral anterior, así como también de la arteria cerebral media, comunicante anterior, carótida interna, coroidea anterior y callosomarginal¹⁸⁻²⁰. La mayoría de los reportes existentes describen su origen en dos puntos: a) segmento comunicante y b) segmento postcomunicante (segmento inicial de A2) de la arteria cerebral anterior. De las 62 arterias analizadas, 57 tuvieron un patrón simple, es decir izquierda y derecha, de las cuales 38 (60%) se originaron en los 4 mm iniciales del segmento A2 de la arteria cerebral anterior, 14 (23.4%) a nivel la arteria comunicante anterior, 10(16.6%) en el segmento A1 de la arteria cerebral anterior en los 3 mm próximos a la arteria comunicante anterior.

ORIGEN DE LA ARTERIA RECURRENTE DE HEUBNER EN LA SUPERFICIE DEL VASO

La superficie o cara del vaso de donde se desprende la arteria recurrente de Heubner descrita en los diversos reportes es la superficie lateral de la arteria cerebral anterior^{21, 22}.

Nuestros hallazgos con relación al origen con respecto a la superficie de la arteria cerebral anterior fueron los siguientes: la arteria recurrente de Heubner se originó en el 74.2% de los casos (46) de la superficie lateral; 22.6% de los casos (14,) de la superficie ventral; un caso de la superficie medial y uno más de la superficie dorsal.

RECORRIDO DE LA ARTERIA RECURRENTE DE HEUBNER

Se describe un trayecto oblicuo hacia atrás y afuera, en forma retrógrada acompañando a la arteria cerebral anterior para alcanzar su ingreso a nivel de la sustancia perforada anterior. Ahmed menciona que este recorrido puede presentar variaciones, ya que en algunos casos la arteria recurrente de Heubner realiza asas anteroposteriores alejándose de su vaso madre. Lemos²³ describe que la arteria recurrente de Heubner puede tener dos tipos de recorrido; en el 52% de los casos la arteria presenta un recorrido como se describe clásicamente, pero en el 48% presenta un trayecto con dirección hacia afuera, relacionándose con la superficie basal del lóbulo frontal. Rhoton²⁴ presenta esquemas de varios tipos de recorridos, pero no realiza descripción alguna.

Nosotros estudiamos el trayecto de la arteria recurrente de Heubner en sus primeros 10 mm considerando sus respectivos orígenes en relación con el segmento A1 de la arteria cerebral anterior, hubo cuatro variantes de recorrido: Variante A con recorrido superior 46 arterias (74.2%); variante B con un recorrido anterior o rostral, 14 arterias (22.6%); variante C con recorrido posterior presente solo en un caso con origen en el segmento A2 de la superficie posterior del vaso para después hacer un asa con concavidad anterior para luego alcanzar la superficie posterior del segmento A1 y continuar con su recorrido en dirección a la sustancia perforada anterior; variante D con recorrido medial presente en un solo caso, aquí la arteria se originó de la superficie medial del segmento A1, por lo que se encontraba en relación con la superficie medial del segmento hasta cambiar su dirección hacia lateral y

relacionarse con la superficie posterior de A1 para alcanzar la sustancia perforada anterior.

SITIO DE INGRESO EN LA SUSTANCIA PERFORADA ANTERIOR

Rhoton describe que el ingreso de la arteria recurrente de Heubner a nivel de la sustancia perforada anterior puede ser a través de un tronco simple o varios ramos (en este último caso en promedio cuatro ramos), del total de ramos el 40% termina en la porción medial de la sustancia perforada anterior y otro 40% en la porción lateral. En nuestros especímenes el punto más frecuente de perforación fue a nivel del espacio silviano (61.2%); el segundo sitio en orden de frecuencia (25.8%) fue el espacio frontobasal, y 13% en el espacio quiasmático. Antes de ingresar a la sustancia perforada anterior se observó un patrón terminal de un tronco simple en 55 arterias, dos divisiones en 5 arterias y en tres divisiones en 2 arterias.

COLATERALES DE LA ARTERIA RECURRENTE DE HEUBNER

El número de colaterales fue de 2 colaterales como mínimo y máximo 12, con un promedio de 3 colaterales (56.4%), se agruparon en tres grupos: olfatorio, frontal y silviano, siendo el grupo olfatorio el más frecuente (98%), que se originó en el segmento orbitario de la arteria, consistió en un tronco simple con una subdivisión en dos ramas terminales que se distribuían en el tracto y surco olfatorio.

CONCLUSIÓN

La arteria recurrente de Heubner es constante hasta en 99.9% de los casos, tiene su origen en el segmento A2 de la arteria cerebral anterior en un territorio de 5mm distal a la arteria comunicante anterior, el número más frecuente es de dos es decir derecha e izquierda, puede presentar variantes en rango de 2 – 3 arterias, su recorrido es superior con dirección de medial a lateral con respecto al segmento A1 y se corresponde con su origen en la superficie lateral de

la arteria cerebral anterior, en su origen mantiene relación estrecha con el complejo vascular anterior, estrías olfatorias, giro recto, de esto resulta que pueda lesionarse inadvertidamente durante el clipaje de aneurismas del complejo comunicante anterior.

REFERENCIAS

1. Heubner O: Zur Topographie der Ernährungsgebiete der einzelnen Hirnarterien. *Zentralbl Med Wiss* 10:817-821, 1872.
2. Lazorthes G, Gaubert J, Poulhes J: La distribution central et corticale de l' artère cérébrale antérieure. *Elude anatomique et incidences neurochirurgicales. Neurochirurgie* 2:237-253, 1956.
3. Kaplan HA: The lateral perforating branches of anterior and middle cerebral arteries. *J Neurosurg* 23:305-310, 1965
4. Shellshear JL: The basal arteries of the forebrain and their functional significance. *J Anat* 55:27-35, 1920
5. Kribs M, Kleihues P: The recurrent artery of Heubner. *Morphological study of the blood supply of the rostral basal ganglia in normal and pathological conditions*, in Zi-lch KJ (ed): *Cerebral Circulation and Stroke*. New York: Springer-Verlag, 1971, pp 40-56
6. S. Rosner Saran, Rhoton A.Jr. *Microsurgical anatomy of the anterior perforating arteries*. *J Neurosurg* 1984; 61:468-485
7. Haroun R I, Rigamonti D, Tamargo R J. Recurrent artery of Heubner: Otto Heubner's description of the artery and influence on pediatrics in Germany. *Neurosurg* 2000; 93(6) 720-9
8. Yasargil M.G. *Microneurosurgery; Microsurgical Anatomy of the Basal Cisterns and Vessels*

- of the Brain, Diagnostic Studies, General Operative Techniques and Pathological Considerations of the Intracranial Aneurysm. Stuttgart: George Thieme Verlag 1984.
9. Debierre Ch. Le cerveau et la moelle épinière. Felix Alcan Editeur, Paris 1907.
 10. Rouviere H, Delmas A. Anatomia humana 9ª Edición Tomo III Masson S.A, Paris 1987.
 11. Sappey Ph. Traité D' Anatomie Descriptive 4ª Edition Tomo II, Adrien Delahaye et Émile Lecrosnier Editeurs, Paris 1888.
 12. Lazorthes G: Étude anatomo-topographique de l' artère cérébrale antérieure et de l'artère communicante antérieure. Description- Territoire –Ligature. In Krayenbul H (Ed) L'anevrisme de l'artere communicante entérieure. Masson, Paris 1959.
 13. Paturet G. Traité D' Anatomie Humaine, Tomo IV. Masson et cie Éditeurs, Paris 1964; 33. Ahmed D, Ahmed R: The recurrent branch of the anterior cerebral artery. Anat Rec 1967;157:699-700.
 14. Gomes f, Dujovny M, Umansky F. Microsurgical anatomy of the recurrent artery of Heubner. J Neurosurg 1984;60: 130-9.
 15. Dunker R, Harris B. Surgical anatomy of the proximal anterior cerebral artery. J Neurosurg 1976;44:359-67.
 16. Perlmutter D, Rhoton A Jr. Microsurgical anatomy of the anterior cerebral –anterior communicating –recurrent artery complex. J Neurosurg 1976; 45:259-72.
 17. Yasargil M G. Microneurosurgery: Microsurgical Anatomy of the Basal Cisterns and Vessels of the Brain, Diagnostic Studies, General Operative Techniques and Pathological Considerations of the intracranial Aneurysms. Stuttgart: George Thieme Verlag, 1984.
 18. Osborne A G Angiografía cerebral 2ª Ed. Marban, Madrid. 1999.
 19. Tindall G T The treatment of anterior communicating artery aneurysms by proximal anterior cerebral artery ligation. Clin Neurosurg 1974;21:134-50.
 20. Kaplan AH, Krieger AJ. Vascular anatomy of the preoptic region of the brain. Acta Neurochir (Wien) 1980;54:233-41.
 21. Dunker R, Harris B. Surgical anatomy of the proximal anterior cerebral artery. J Neurosurg 1976;44:359-67.
 22. Kaplan AH. Anatomy of the cerebrovascular system. Clin Neurosurg 1961;9:47-54.
 23. Lemos V P: Ramo recorrente da artéria cerebral anterior: um estudo neuroanatômico do segmento extracerebral. Rev Bras De Pesquisas Med e Biol 1977;10(1):21-4
 24. Rhoton AL Jr, Sacki N, Perlmutter D: Microsurgical anatomy of the circle of Willis. In: Rand R W (Ed). Microneurosurgery, 3rd. Edition. The C V Mosby Company, St Louis 1985;513-543.